

sagemax.com

sagemax®



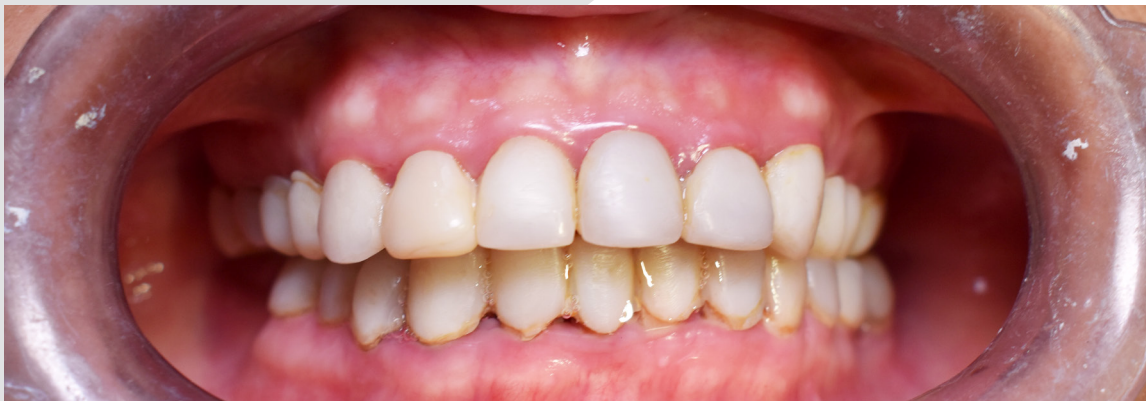Sagemax experience

NexxZr⁺ blanco
monolítico
de Dr. Gonzalo Perea

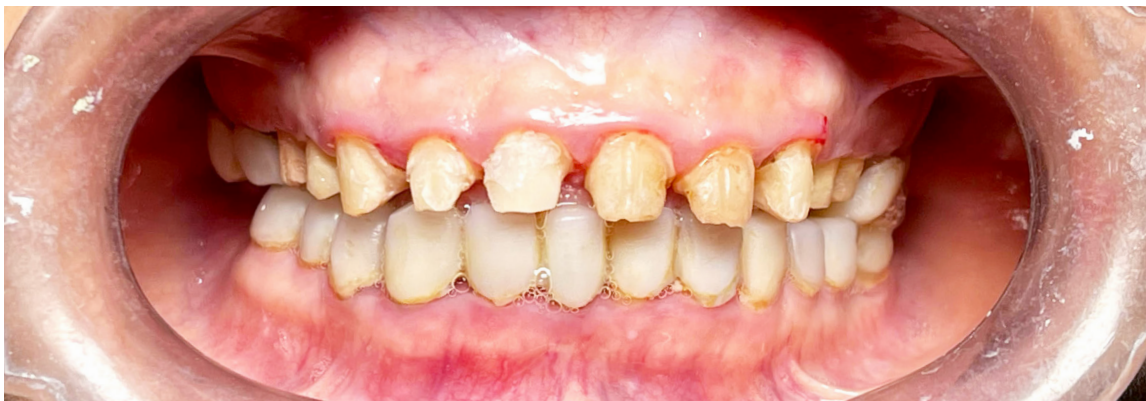NexxZr⁺ blanco monolítico
de Dr. Gonzalo Perea

Sagemax experience

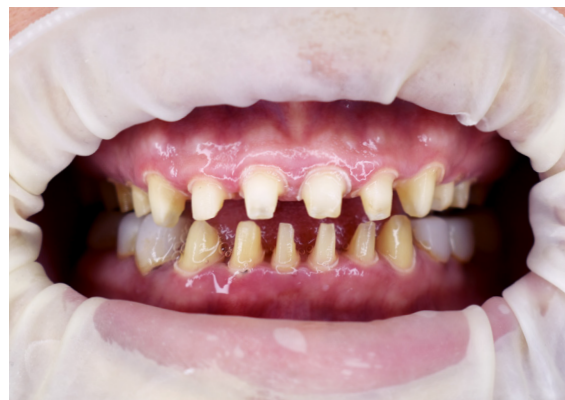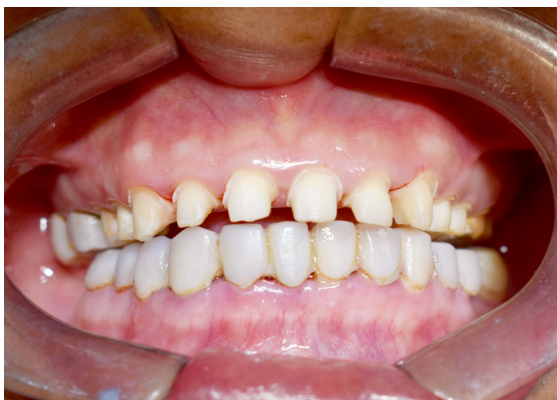Situación inicial y preparación



El paciente ha venido a nosotros con un tratamiento erróneo. Las coronas acrílicas insertadas tenían un mal ajuste anatómico, lo que provocaba filtración en todos los órganos dentales, sarro, caries y halitosis severa.

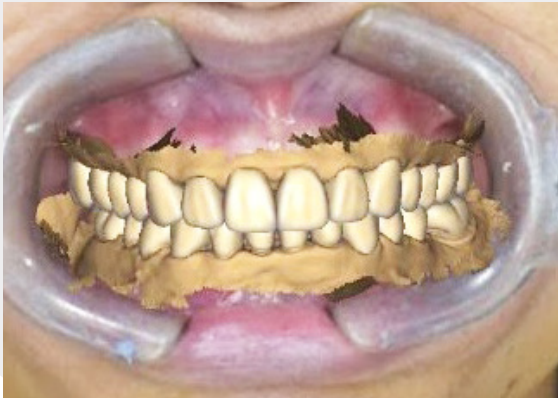

En el primer paso, se retiraron las coronas acrílicas.

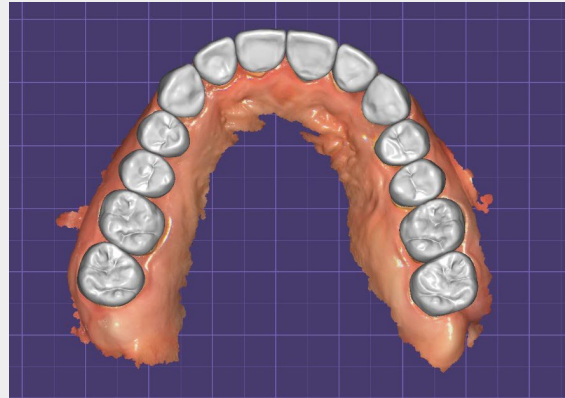


A continuación, se eliminó el sarro y la decoloración, y se prepararon, pulieron y alisaron las superficies dentales.

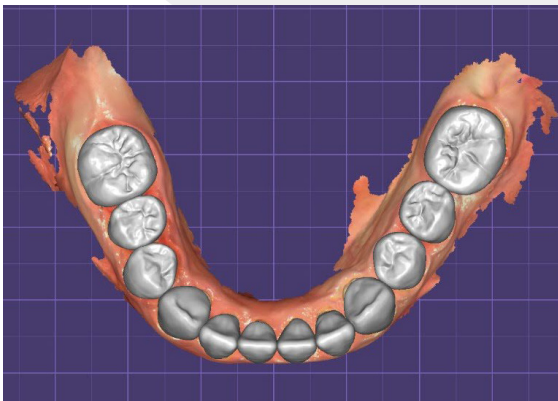
Diseño y puesta a prueba



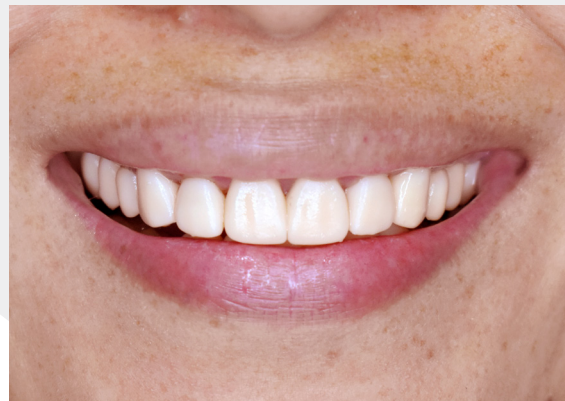Diseño digital en exocad (Co. exocad) tras el escaneo digital.



Vista oclusal del diseño 3D de las coronas anatómicas en el maxilar superior.



Vista oclusal del diseño 3D de las coronas anatómicas en la mandíbula.

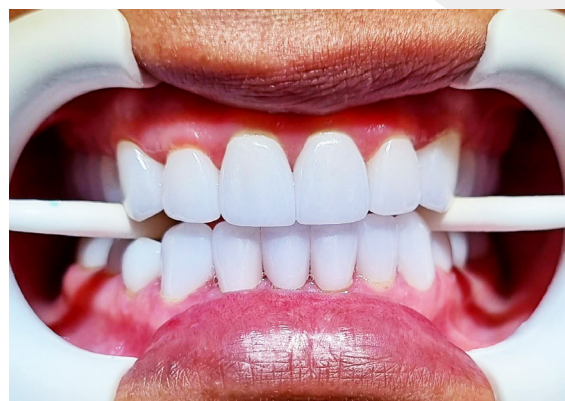

Puesta en prueba y comprobación del diseño con coronas acrílicas fresadas.

Fabricación y cementación de coronas

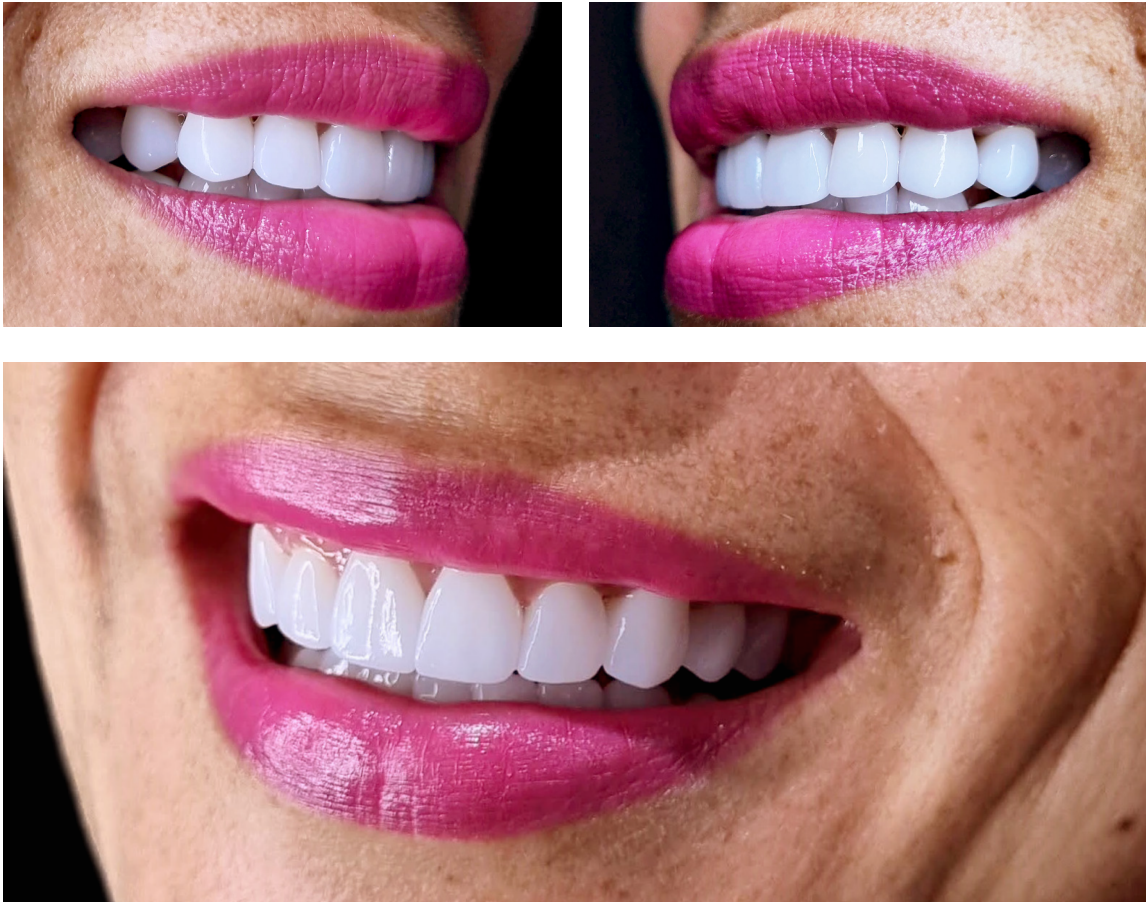

Las coronas fueron fabricadas con el zirconio NexxZr+ blanco y posteriormente teñidas y glaseadas con IPS Ivoclar (Co. Ivoclar).



Cementación de las restauraciones en la boca.

Resultado final





El resultado final de las coronas NexxZr+ blanco teñidas y glaseadas después de la cementación. Una sonrisa que encanta.



Dental designer

Dr. Gonzalo Perea
Dentist, Mexico

 DrGonzaloPerea
 drgonzaloperea

Contact us
info@sagemax.com

sagemax.com

Follow us
@sagemax.official

