

sagemax.com

sagemax®



Sagemax experience

NexxZr T Multi

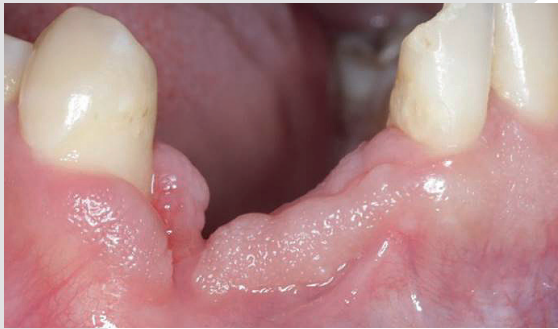متجانس

القائم بالعمل د / مينا مجدي

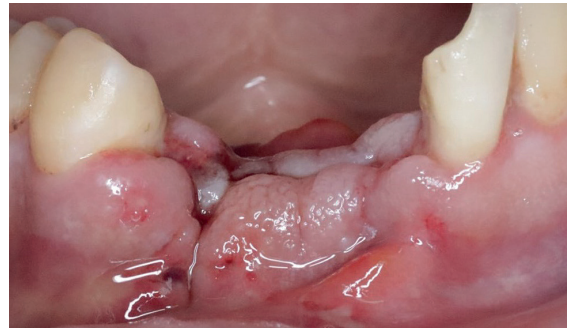
القائم بالعمل د/ مينا مجدي  
NexxZr T Multi متجانس

# Sagemax experience

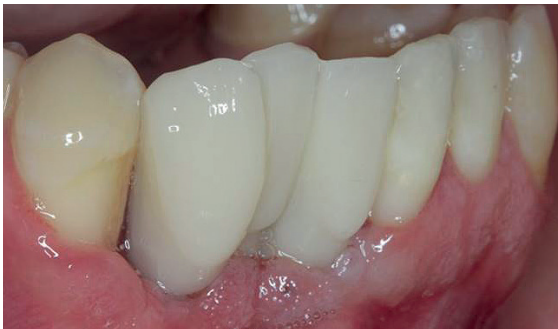الوضع الأولي



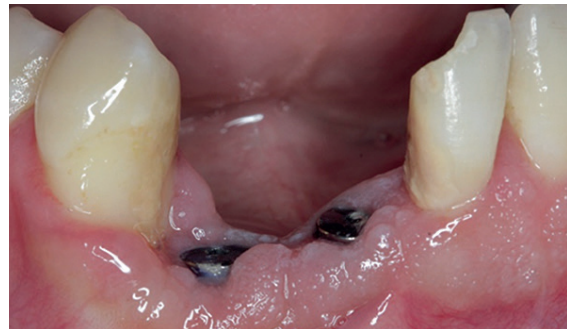بعد ثلاثة أشهر من الإصابة.



بعد أسبوع من إصابة الأسنان 41-43.

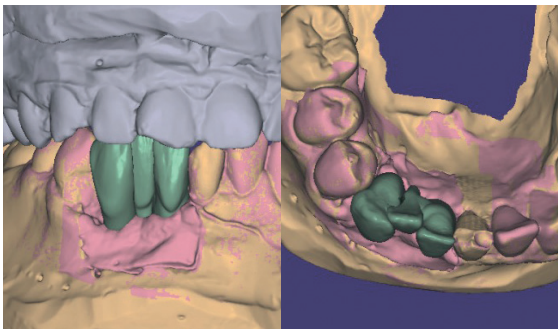


تجربة PMMA والترميم المؤقت.

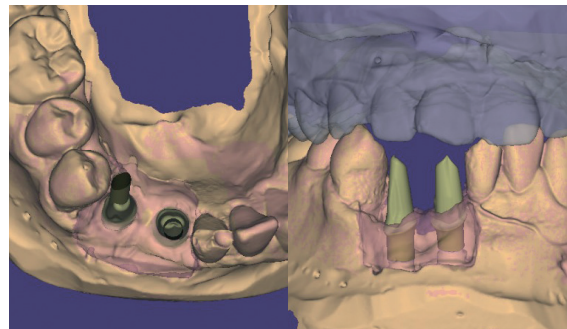


وضع غرستين.

تصميم الترميم

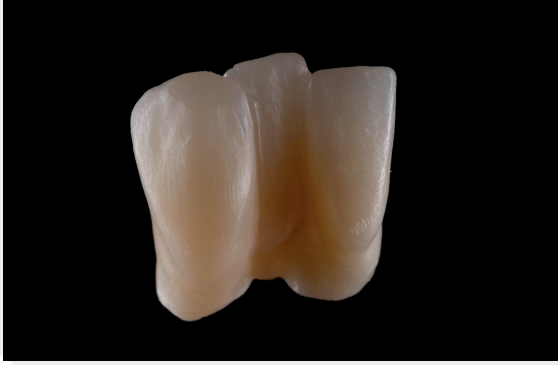

تصميم متجانس للجسر المكون من 3 وحدات.

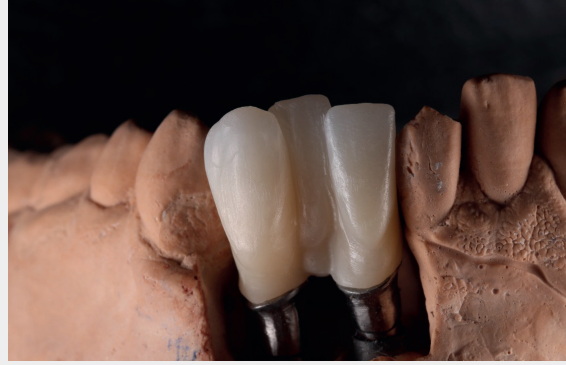

النماذج والدعامات الممسوحة ضوئياً.

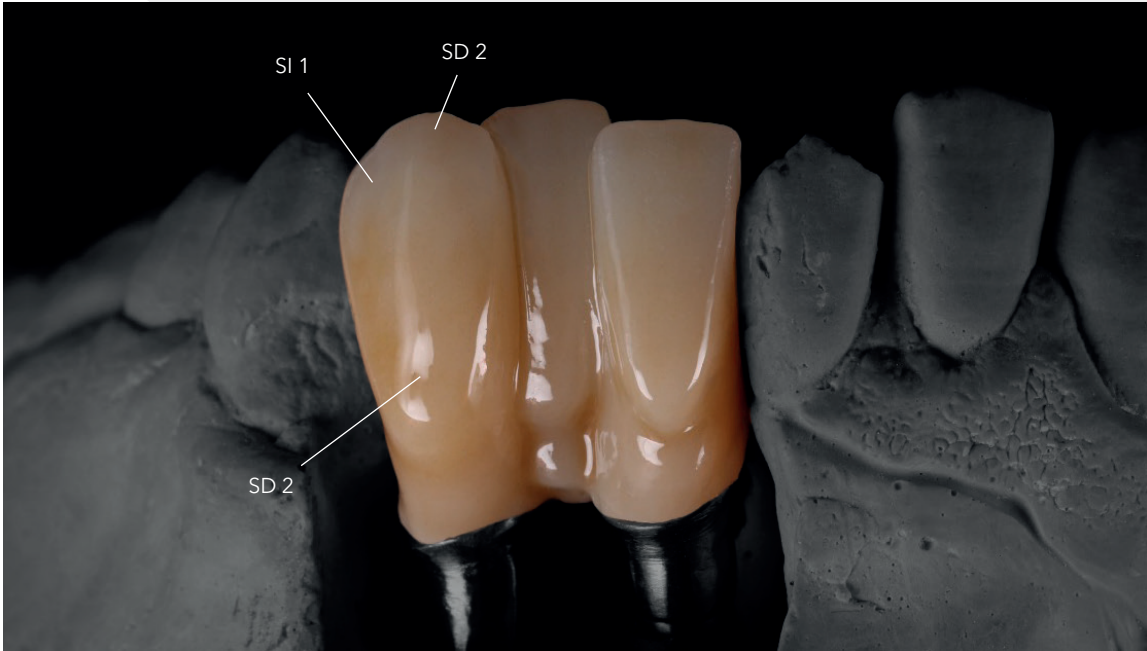
## تصنيع الترميم



الترميم جاهز للصبغ/ التلوين glazing and staining.

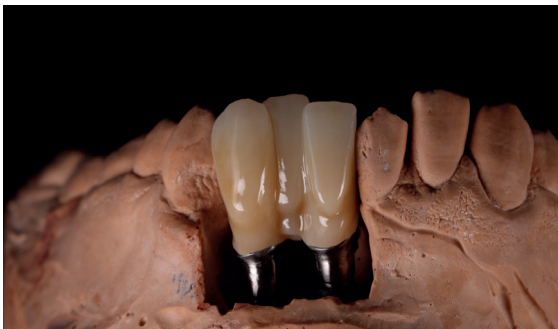

تصنيع الجسر المكون من 3 وحدات من NexxZr T Multi A2.

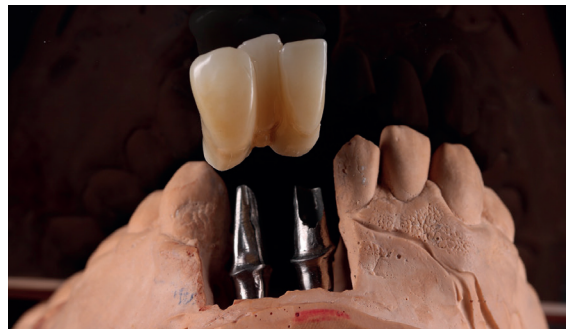

الصبغ/ التلوين باستخدام IPS Ivocolor (شركة إيفوكولار).

## الترميم النهائي NexxZr T Multi

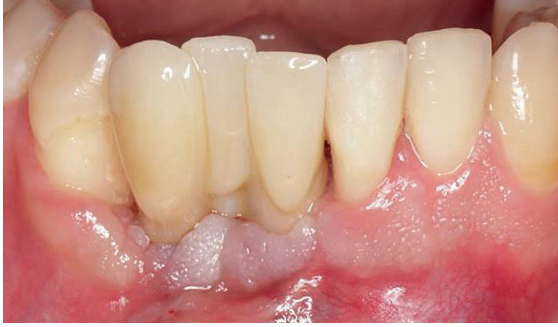

الانتهاء من الترميم على النموذج.

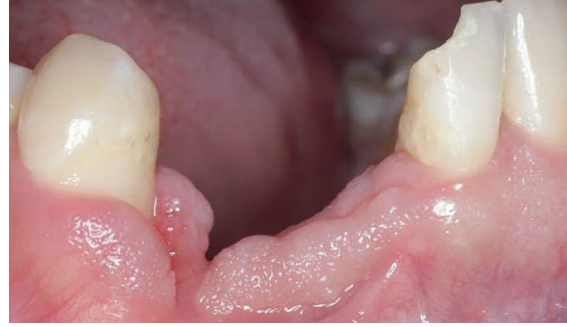

شكل متناغم للترميم.

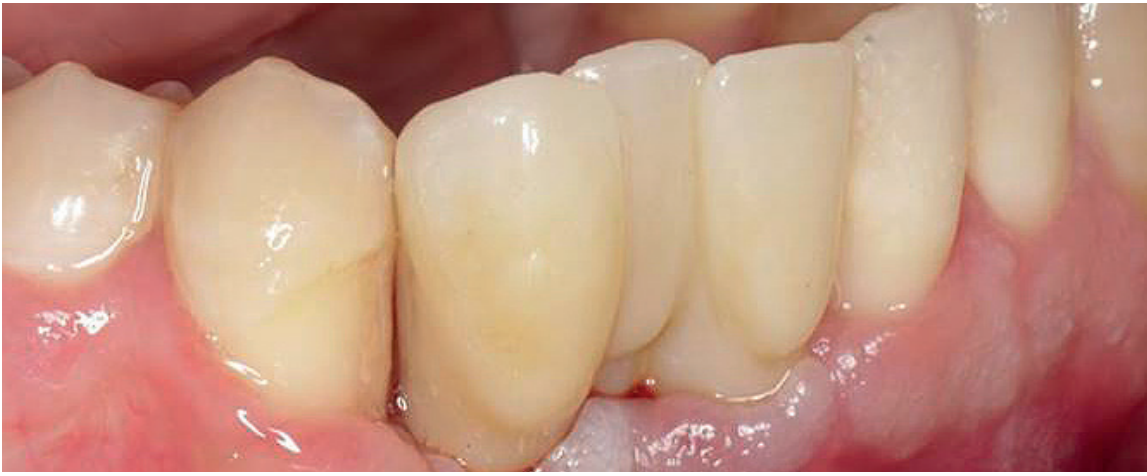## النتيجة النهائية



بعد.



قبل.



يمتاز الترميم بانسجام بمظهر طبيعي في تناغم مع محيطه.

### القائمين على التصميم



د/ مينا مجدي  
طبيب اسنان، مصر

المختبر الفني / مجدي سليم  
@ drminamagdyselim



د/ فادي سامح  
طبيب اسنان، مصر

Contact us  
info@sagemax.com

sagemax.com

Follow us  
@sagemax.official

