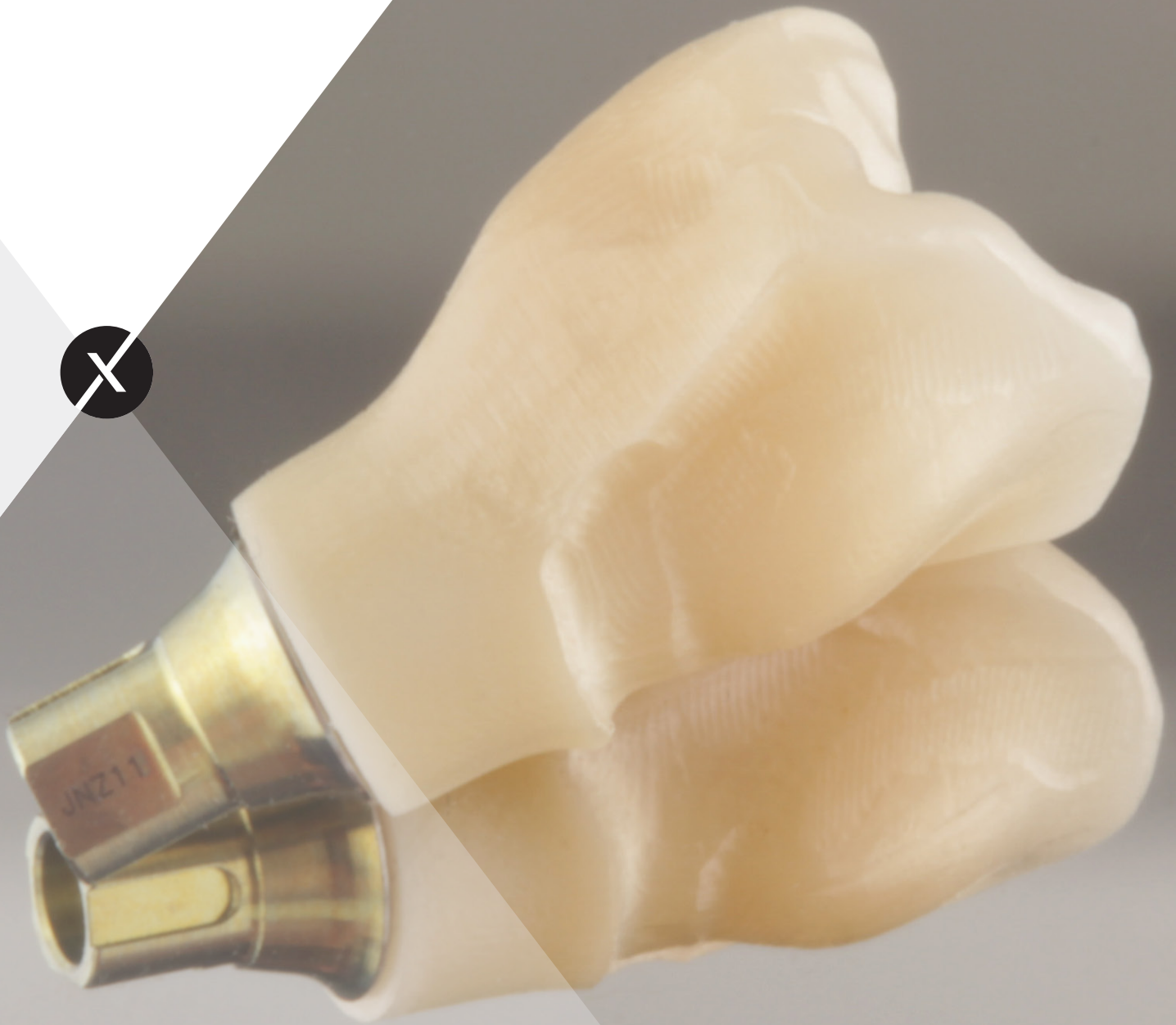

sagemax.com

sagemax®



Sagemax experience

NexxZr T Multi vestibuläres Cut-back by Mark Bultmann

NexxZr T Multi vestibuläres Cut-back by Mark Bultmann

Sagemax experience

Herstellung und Nacharbeit

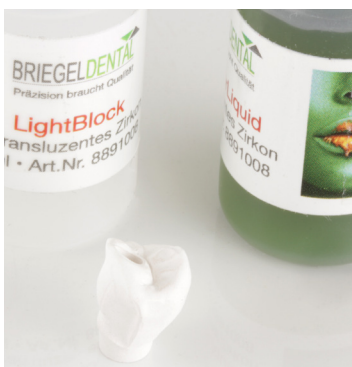

Herstellung der NexxZr T Multi Restauration.



Manuelle Nachbearbeitung der Fissuren mit einem Vierkantfräser.

Lichtblockung



Zum opakisieren des Zirkoniumoxids an den Klebestellen kommt das Opakerliquid LightBlock von BriegelDental zum Einsatz.

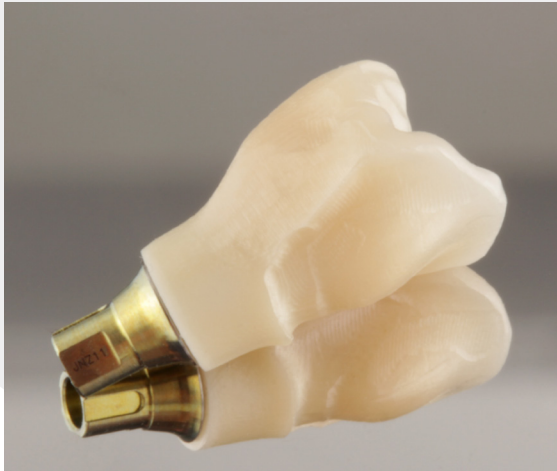

Liquid und Aktivator schütteln und zu gleichen Teilen, Verhältnis 1:1, mischen.

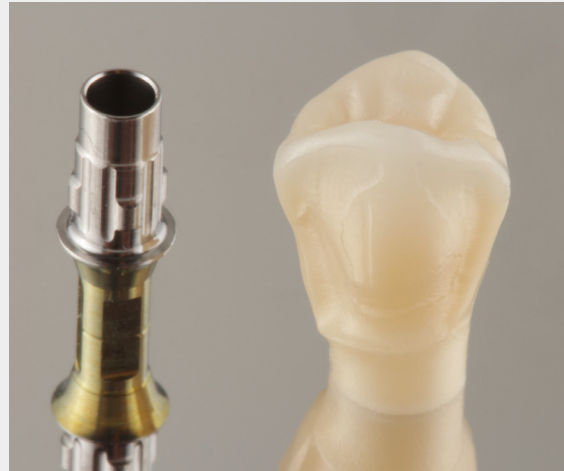

LightBlock Liquid auf die Restaura-tionsinnenseite auftragen.

Sinterung



Restauration nach dem Sintern.



Perfektes Sinterergebnis. Ausgezeichnete Passung. Hervorragender Farb- und Transluzenzverlauf.

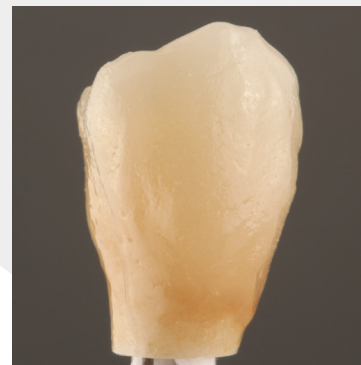Vestibuläres Cut-back



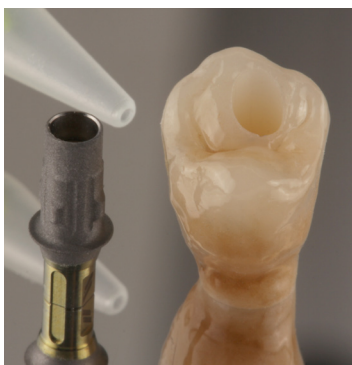Interne Bemalung und Washbrand mittels "Sprinkeltechnik".



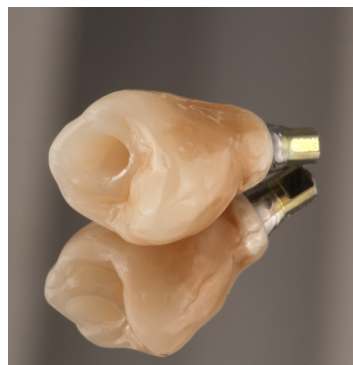Ergebnis nach dem Washbrand.



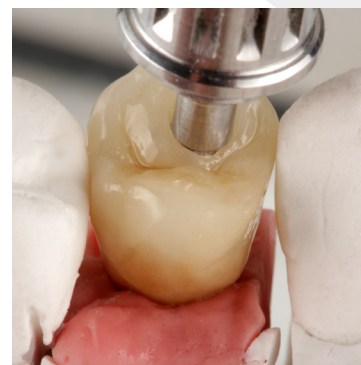
Fertige vestibuläre Verblendung mit ZI-CT von Creation.



Verklebung zwischen Restauration und Titanbasis mit Multilink Hybrid Abutment von Ivoclar.

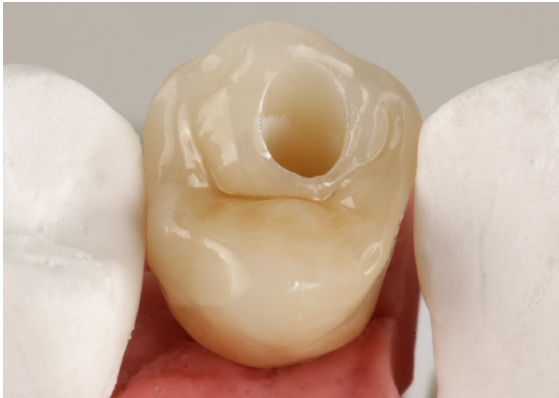

Fertig verklebte Restauration.

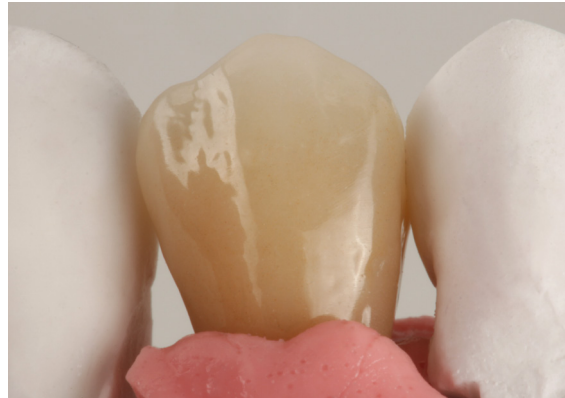

Passungskontrolle auf dem Modell.

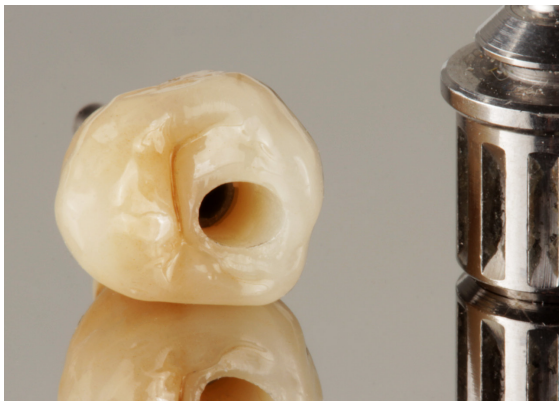
Endergebnis



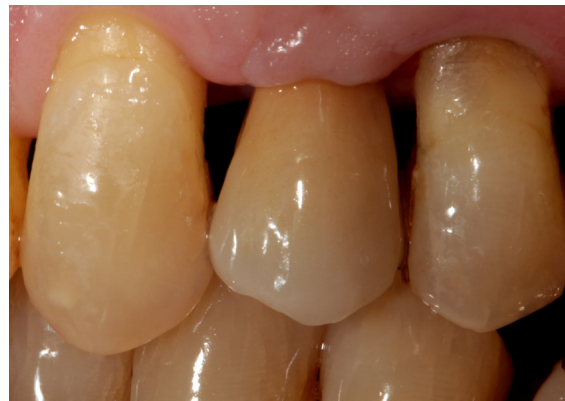Fertige Restauration von okklusal.



Fertige Restauration von vestibulär.



Fertige Restauration, bereit zum Eingliedern.



Ästhetisches Endergebnis in der Mundhöhle.

Dental designer



Mark Bultmann
Master Dental Technician, Germany

www.viadenta.com

in Mark Bultmann

@ zahntechnik26789

Contact us
info@sagemax.com

sagemax.com

Follow us
[@sagemax.official](https://www.instagram.com/sagemax.official)

