

sagemax.com

sagemax®



Sagemax experience

NexxZr⁺

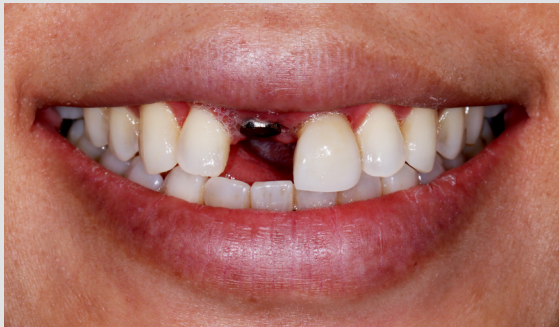1mmフェイシャルカットバック

金原晶一 & Dr. C. Lee

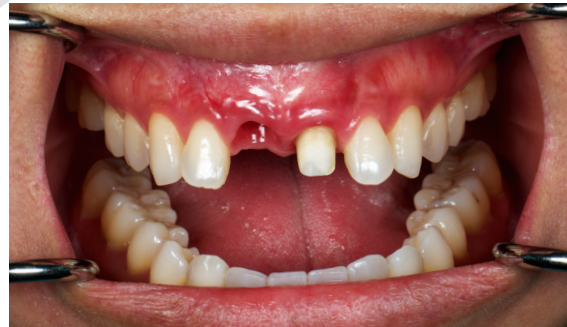NexxZr⁺ 1mmフェイシャルカットバック
金原晶一 & Dr. C. Lee

Sagemax experience

術前と支台歯形成

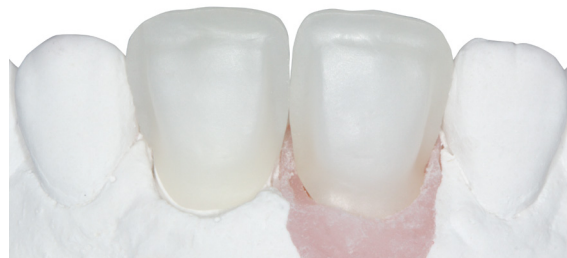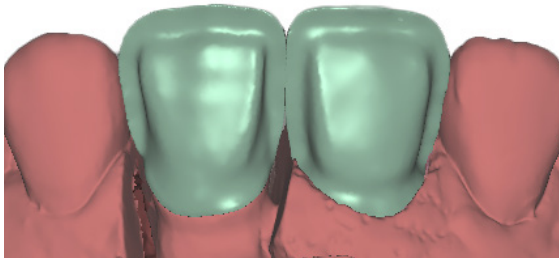


11 インプラント



21 支台歯形成後

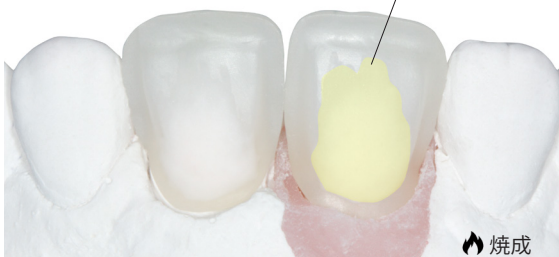フレームワークデザイン



サービカル部分の明度をコントロールし、インサイザル、サービカル間のコントラストを強調するため、及び自然な透明感を得るために NexxZr⁺ を使用した。

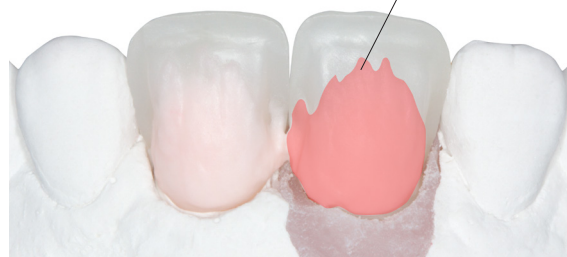Willi Geller Creation ZI-F を使用した陶材築盛

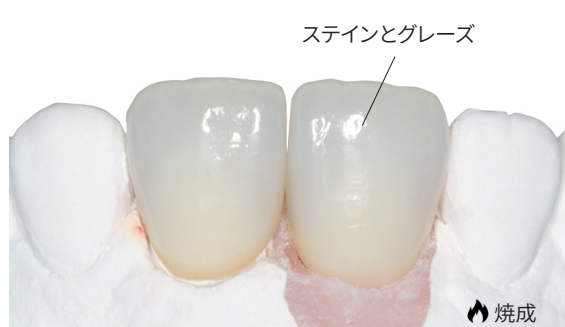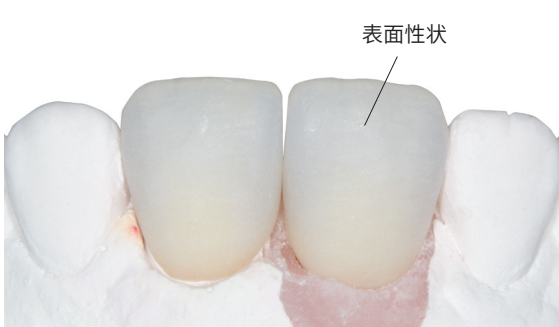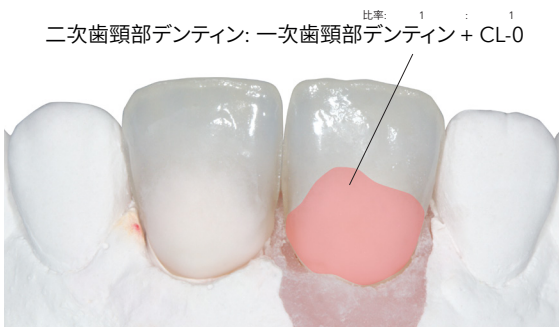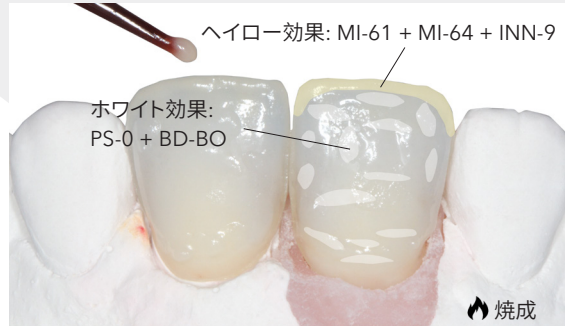
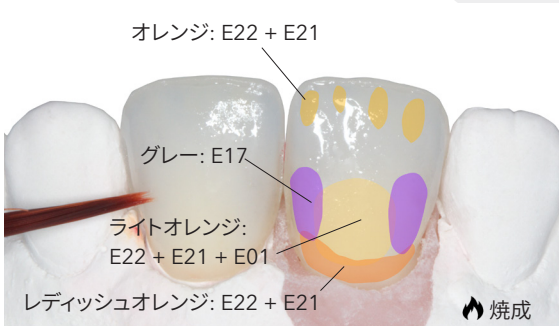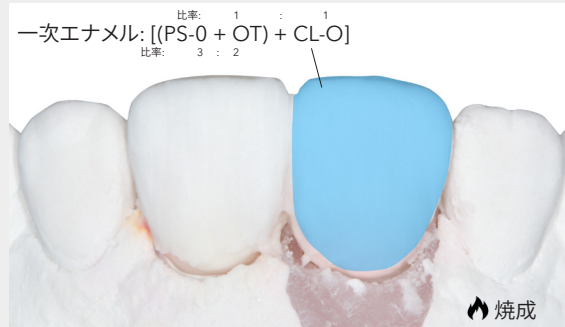
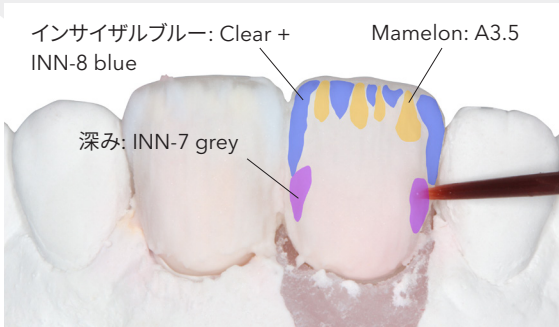
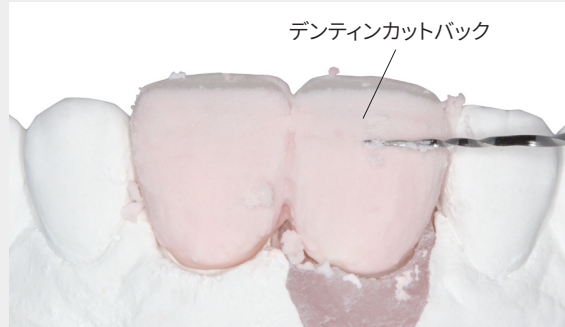
歯頸部バリューコントロール: CW + OD-43



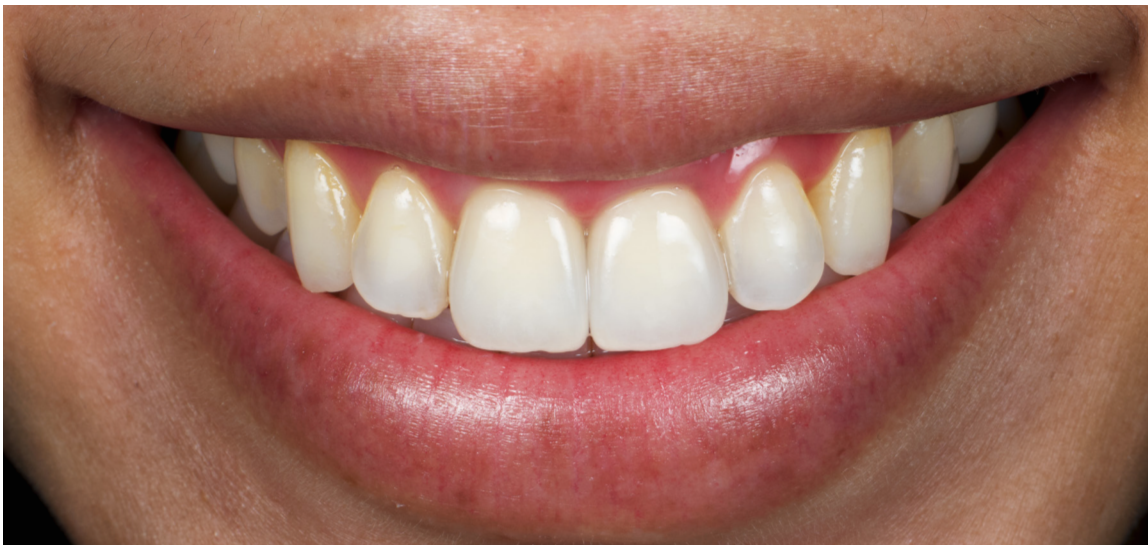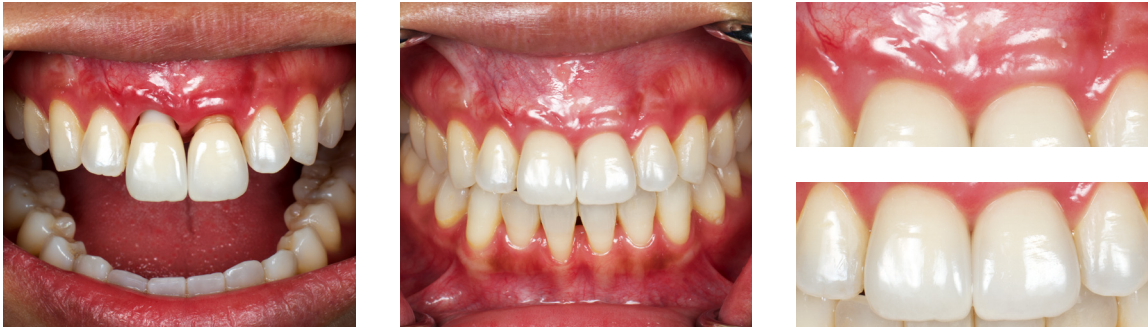🔥 焼成

一次歯頸部デンティン: BD-BO + (E22 + E21)
(eLABのレンビに添って築盛)





術後





口腔内での良好な審美的・機能的な結果が得られた

Dental designers



Sho Kanahara
RDT, MDC, Canada

 sho.kanahara
 sho_kanahara



Dr. Cornell K. Lee
DDS, MDSc, FRCD(C), Canada

www.drclee.ca
 dr.cornell.lee

Contact us
info@sagemax.com

sagemax.com

Follow us
@sagemax.official

